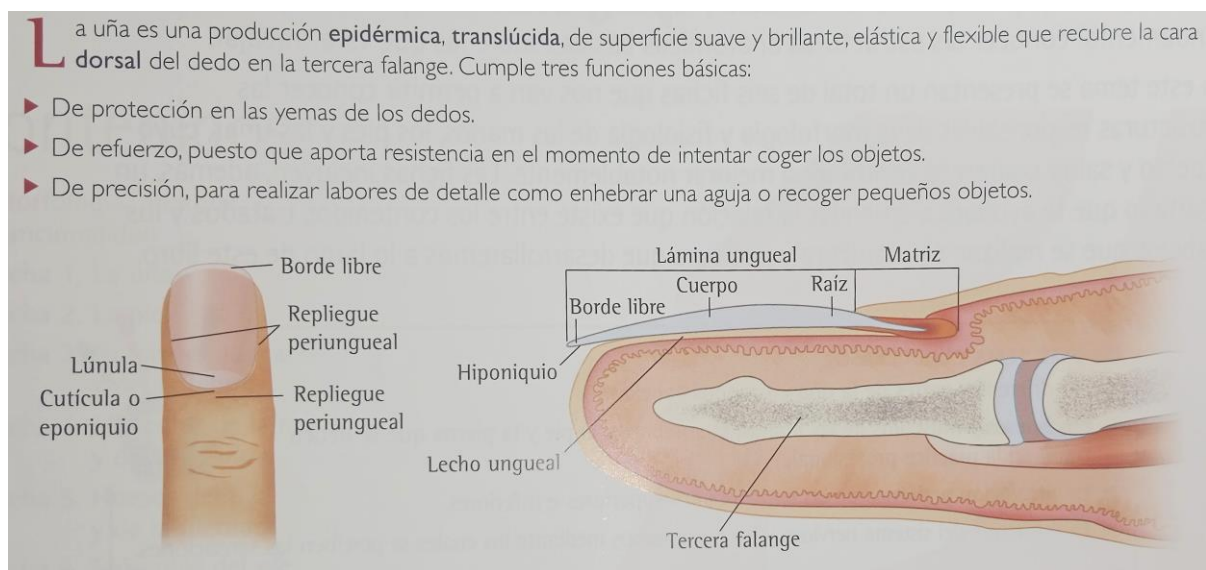


# ALTERACIONES DE LAS UÑAS DE LAS MANOS Y PIES

Las manos y las uñas no solo son nuestra tarjeta de presentación sino también nos sirven según su estado como indicativo de nuestra salud. El profesional especialista del cuidado de manos y pies no solo tiene el deber de embellecerlas sino también de detectar cualquier alteración en ellas y poder derivar al cliente al especialista adecuado y/o saber como tratar esa alteración desde el punto de vista estético.

## 1. TIPOS DE ALTERACIONES PATOLÓGICAS (enfermedades) DE LAS UÑAS



Las uñas tienen la función de proteger las yemas de los dedos de manos y pies, y de ayudar a las manos en la maniobra de coger objetos con mayor facilidad.

Los cambios de temperatura, uso de productos detergentes, etc., pueden producir grandes daños estructurales en las uñas requiriendo un gran cuidado del cual se encargará el profesional especialista y el cliente con los cuidados de mantenimiento recomendados.

Hay otro tipo de alteraciones que deberán ser tratadas por un especialista no estético sino médico como en el caso de las enfermedades patológicas (infecciones, hongos, tumores, etc.). Este tipo de enfermedades se conocen con el nombre de **onicosis** y pueden detectarse en placa ungueal, tejidos periungueales (que rodean la placa ungueal) o ambos.

## 1.1. PATOLOGÍAS MÁS FRECUENTES

### Onicolisi

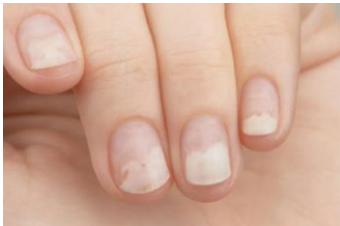Características:

Separación de la placa ungueal del lecho comenzando por el borde libre avanzando hacia la raíz.

Causas:

Psoriasis, hongos, traumatismos.

Especialista que debe tratarlo: dermatólogo y/o podólogo.



### Onicomycosis (tiña en la uña)

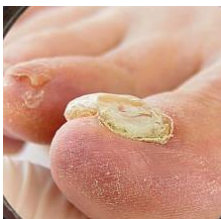Características:

Lámina de la uña opaca, engrosada y aspecto elevado por acumular detritos (residuos de la descomposición de células de piel y uñas). Puede agrietarse pudiendo haber desprendimientos en la uña.

Causas:

Infección por hongos (dermatófitos) de la lámina ungueal o el lecho ungueal.

Especialista que debe tratarlo: dermatólogo.



### Onicomadesis

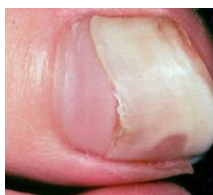Características:

Separación de la placa ungueal del lecho comenzando por la zona próxima a la matriz llegando al desprendimiento total de la uña en muchas ocasiones.

Causas:

Traumatismos, enfermedades febriles, neumonías, septicemias (infección generalizada en el organismo).

Especialista que debe tratarlo: dermatólogo.



### **Coiloniquia**

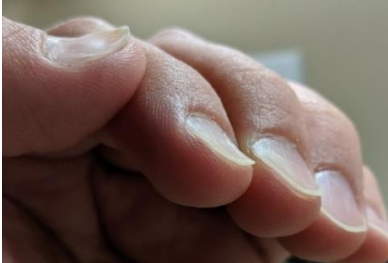Características:

Lámina ungueal cóncava en forma de cuchara.

Causas:

Reblandecimiento por contacto contante con humedad, anemia, enfermedad vascular periférica u origen genético.

Especialista que debe tratarlo: dermatólogo.



### **Punteado de la placa ungueal (psoriasis)**

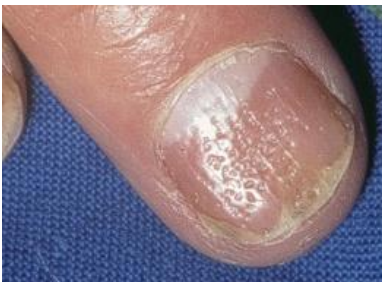Características:

Depresiones en forma de puntos hundidos en la superficie de la uña.

Causas:

Psoriasis, alopecia areata o eczema.

Especialista que debe tratarlo: podólogo.



### **Surco de Beau**

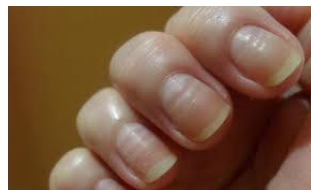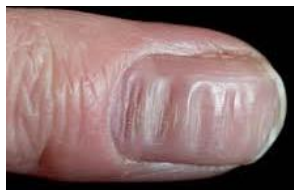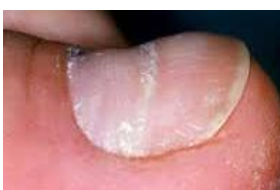Características:

Surcos o crestas en la lámina ungueal.

Causas:

Alteración por algún período de tiempo de la actividad de la matriz de la uña causado por alguna enfermedad grave, febril y aguda. También después de tratamientos de quimioterapia o trastornos circulatorios.

Especialista que debe tratarlo: dermatólogo.



## **Traquioniquia**

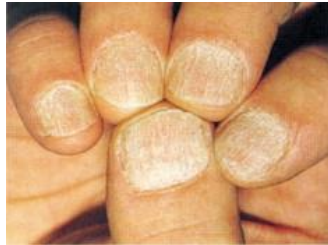Características:

Uñas ásperas, delgadas y con aspecto opaco.

Causas:

Alopecia areata, liquen plano (enfermedad inflamatoria de la piel o mucosas) o psoriasis.

Especialista que debe tratarlo: dermatólogo y/o podólogo.



## **Paroniquia**

Características:

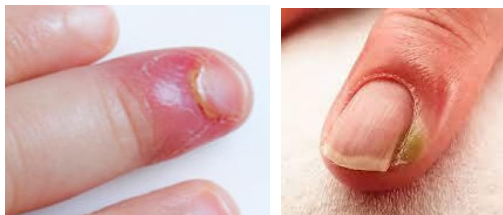
Pliegue ungueal inflamado

Causas:

Maceración (reblandecimiento por humedad). Mala práctica de la manicura.

Hábito de morderse la piel de la zona que rodea la uña.

Especialista que debe tratarlo: dermatólogo.

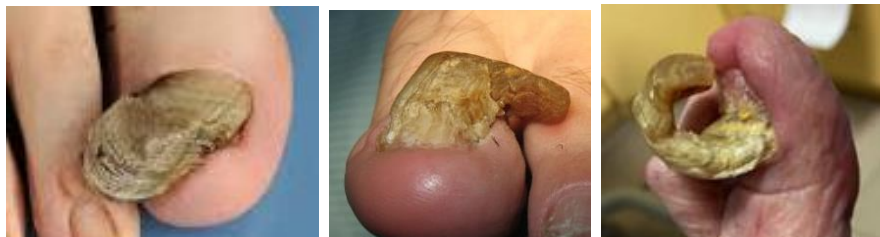

## **Onicogrifosis (uña en garra)**

Características: Hipertrófia o engrosamiento de la lámina ungueal la cual puede deformarse adquiriendo nuevas formas (cuerno, garra o lateral). Con coloración marrón-grisácea y estrias transversales). Suele aparecer en pies.

Causas: Trastornos circulatorios, diabetes, artritis sumado a presión ejercida por el calzado.

Especialista que debe tratarlo: dermatólogo, y/o podólogo.



### **Onicocriptosis (uña encarnada)**

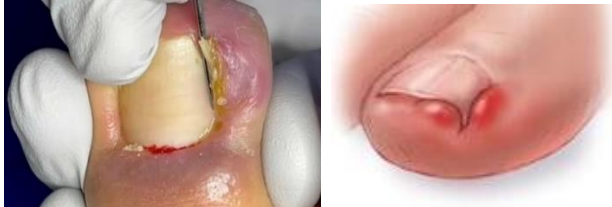Características:

Acción traumática de introducirse el borde lateral de la uña en los tejidos blandos del surco ungueal de uno o ambos lados, causando en muchas ocasiones inflamación y dolor.

Causas:

Mala praxis al realizar el corte de longitud de uñas, calzado inapropiado o curvatura de la uña.

Especialista que debe tratarlo: dermatólogo y/o podólogo.



### **Nigroniquia**

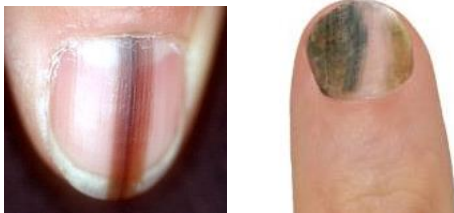Características:

Mancha marrón o negra en la placa ungueal.

Causas:

Congénita (nace con ello) o adquirida por traumatismos, hiperplasia (incremento de cantidad o de la producción) de los melanocitos de la matriz (tumor benigno), y melanoma (tumor maligno).

Especialista que debe tratarlo: dermatólogo y cirujano.



### **Síndrome de uñas amarillas**

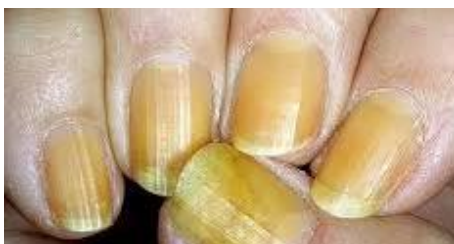Características:

Engrosamiento de la lámina ungueal con coloración amarillo-verdoso, con crecimiento lento y una curvatura de la uña marcada.

Causas:

Enfermedad del SIDA y tratamientos de penicilina, Linfedema, bronquitis crónica y neoplasia maligna.

Especialista que debe tratarlo: dermatólogo.



## 2. TIPOS DE ALTERACIONES NO PATOLÓGICAS (no enfermedades) DE LAS UÑAS

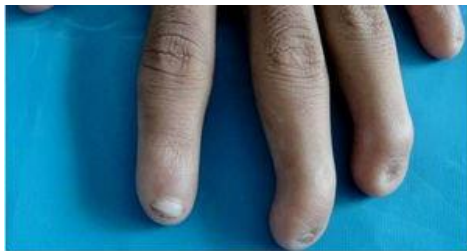Las alteraciones de las uñas y del repliegue ungueal que pueden ser tratadas por el técnico en manicura se pueden clasificar en:

- Alteraciones congénitas. Son de origen genético que están relacionadas con el tamaño y forma de la uña.
- Alteraciones de la consistencia. Son las que presentan fragilidad en las capas más externas de la lámina ungueal.
- Alteraciones del color. Cualquier variación de la coloración natural parcialmente rosada de la uña suele deberse a: una alteración interna, una enfermedad, mala alimentación o a alguna alteración de tipo externo como traumatismos o contacto con sustancias colorantes.

### 2.1. Alteraciones congénitas

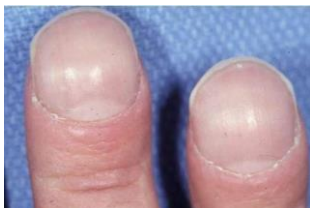#### **Anoniquia**

Característica: ausencia de una o más uñas.



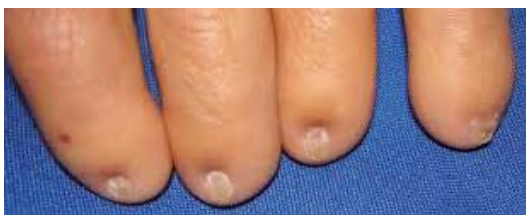#### **Macroniquia**

Característica: desarrollo exagerado de las uñas.



#### **Microniquia**

Características: uña de tamaño extremadamente pequeño.



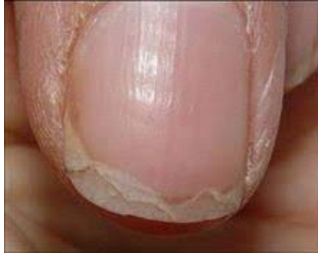#### **Paquioniquia**

Características: uñas excesivamente duras.

### 2.2. Alteraciones de la consistencia



## Onicoquicia u onicosquisis



### Características:

Tienen una descamación o laminación del borde libre provocando una separación de sus capas con pérdida de adhesión entre sus células.

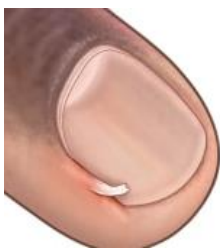### Causas:

- De origen interno: anemia férrica, artritis crónica, estrés, hipotiroidismo, carencia de vitaminas y minerales debido a una deficiente alimentación.
- De origen externo: mala realización de la manicura, uso de esmaltes de mala calidad o por no aplicar base protectora. Desmaquilladores ungueales agresivos o de mala calidad. Colocación excesiva de uñas artificiales o esculpidas. Contacto excesivo con el agua caliente y productos detergentes, etc.

### Cuidados:

- Alimentación equilibrada.
- Utilizar productos de buena calidad.
- Utilizar quitaesmaltes sin acetona.
- Aplicar cremas nutritivas regeneradoras en la uña con masajes suaves sobre la matriz.
- Limar las uñas con frecuencia y no quitar las láminas ya levantadas.
- Introducir la uña en un recipiente con aceite de oliva y limón al 50%, previamente calentado al baño maría.

## Padrastrros



### Características:

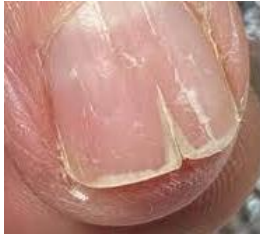Trocitos de piel parcialmente desprendidos de la cutícula o del repliegue ungueal. Este desgarro produce una úlcera roja y dolorosa que se infecta con facilidad.

### Causas:

Por agresión a la piel que rodea la uña como una manicura mal realizada o el hábito de morderse las uñas o el repliegue ungueal.

Cuidados: Cortar los padrastrros con alicate cortacutículas en un corte limpio muy cercano al dedo, nunca arrancarlos y a continuación aplicar un desinfectante.

## Onicorexis



### Características:

Formación de estrías en sentido longitudinal, con fragilidad y rotura transversal de la uña.

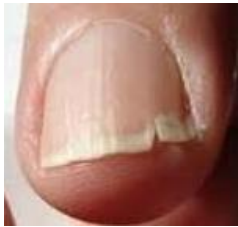### Causas:

Frecuentemente por envejecimiento.

### Cuidados:

Aplicar cremas hidratantes para uñas, esmaltes vitaminados y una dieta variada.

## Onicoclasia



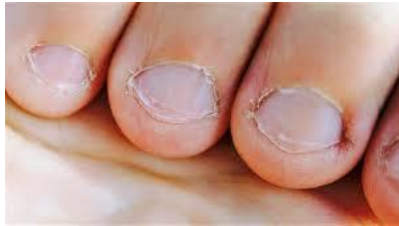### Características:

Rotura de la uña.

Cortar la uña y limado con lima de grano suave para que no enganche.

Aplicar cremas hidratantes para uñas, esmaltes vitaminados.

## Onicofagia



### Características:

Hipertrofia de los tejidos adyacentes. La piel de la zona periungueal y pulpejo de los dedos se eleva y aparecen padrastrós, inflamaciones e infecciones.

### Causas:

Hábito convulsivo de morderse las uñas característico de personas nerviosas o en estados de estrés elevado o angustia. Suele comenzar en la infancia.

### Cuidados:

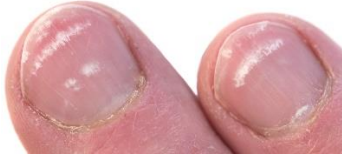Eliminar las causas que provocan la necesidad de morder las uñas y con la propia voluntad de la persona. Aplicar sobre la zona productos especiales con sabor amargo. Colocación de uñas esculpidas para mejorar su aspecto y favorecer su crecimiento.



### 2.3. Alteraciones del color

La uña sana se caracteriza por tener un color suavemente rosado debido a la vascularización del lecho epidérmico y a las características transparentes de la lámina ungueal. Cualquier variación en el color será debido a alguna alteración del estado de salud del individuo o por contacto con sustancias colorantes.

#### Leuconiquia



##### Características:

Manchas o estrias blancas situadas de forma transversal. También pueden tener forma de bandas longitudinales.

##### Causas:

Queratinización incompleta, de forma que en la uña quedan retenidos gránulos de queratohialina. Puede deberse también a traumatismos en la zona de la matriz de la uña y factores genéticos. También podría ser debido a la falta de algún mineral como zinc o calcio. Es el Dermatólogo quien puede determinar su origen.

Las bandas longitudinales podrían ser debidas a la extracción de cuerpos que hayan penetrado bajo la uña.

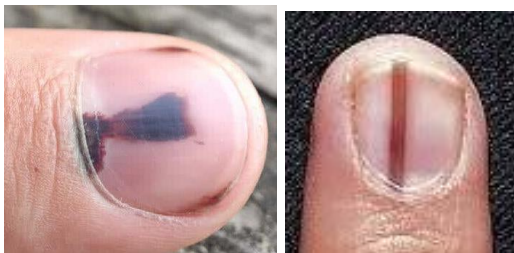##### Cuidados:

Masajear la uña, zona periungueal y matriz con productos cosméticos nutritivos favoreciendo la oxigenación a través de la activación del riego sanguíneo.

Maquillar la uña con esmaltes opacos para igualar la tonalidad de la lámina.

Si la alteración se extiende mucho es mejor recomendar ser revisado por un/a médico.

#### Melanoniquia



##### Características:

Hiperpigmentación melánica de la uña parcial (longitudinal) o completa. Se origina en la matriz ungueal.

##### Causas:

Puede ser congénita (nace con ella) o adquirida.

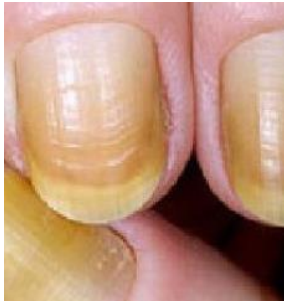Se origina por un aumento de la síntesis de melanina en los melanocitos de la matriz.

Puede ser causado por traumatismos, nevus o nevo melanocítico (proliferación benigna de melanocitos dispuestos en nidos) en la matriz de la uña que produciría una banda marrón longitudinal en el lecho ungueal.

##### Cuidados:

Maquillar la uña con esmaltes opacos que cubran e igualen el color de la lámina ungueal.

## Uñas amarillentas



### Características:

La uña presenta una coloración oscura amarillenta en la superficie de la lámina ungueal.

### Causas:

Externas como el tabaquismo, contacto con productos químicos de limpieza agresivos (sin protegerse las manos con guantes) , uso de desmaquilladores de uñas y esmaltes de mala calidad, y sin aplicar bases protectoras bajo los esmaltes.

### Cuidados:

Usar poroductos cosméticos de buena calidad y dejar descansos de varios días del maquillado la uña. Pueden frotarse con limón para su aclaración.

## LAS UÑAS HABLAN DE LA SALUD

Las uñas hablan de nuestra salud así pueden reflejar otros estados en nuestra salud como:

- **Líneas horizontales:** pueden indicar problemas hormonales, arteriales o malnutrición y/o el exceso de calcio en el cuerpo.
- **Líneas verticales rojizas:** indican una alteración reumática o presión alterial alta.
- **Uñas blancas:** pueden indicar problemas en el hígado.
- **Uñas amarillentas y gruesas:** pueden indicar problemas pulmonares.
- **Uñas muy gruesas:** indican que el sistema vascular está debilitado y que la sangre no circula adecuadamente. También puede indicar problemas en el hígado.
- **Variaciones de la lúnula:** si esta se vuelve roja puede indicar problemas cardíacos; si se vuelve color azul pizarra puede indicar envenenamiento con metales pesados, así como problemas pulmonares (asma o enfisema), sobre todo cuando el lecho de la uña también toma una coloración azul.

### *Bibliografía*

*Cabado Murillo, M. F.,y Villasevil Nodal E, "Estética de manos y pies". Editorial Videocinco. 2017. Madrid.*