

SISTEMA OSTEOARTICULAR (O ESQUELETO)

SISTEMA OSTEOARTICULAR

OS ÓSOS

Forma parte, xunto o sistema muscular do aparello locomotor. É un armazón que constitúe o soporte ríxido do corpo. As súas funcións principais son:

- Manter a posición e a estrutura do corpo;
- Proporcionar as pancas de movemento para a tracción dos músculos;
- Crear cavidades para a protección de órganos delicados (tórax, cranio, pelve)

OS ÓSOS

Os ósos son un órgano dinámico que se encontra en renovación constante. Fórmanse ósos novos e desaparecen os vellos, de esta maneira os ósos poden adaptarse as situacións novas. Cando nacemos os nosos ósos son flexibles por mor da carencia de elementos minerais, a medida que imos crescendo e este contido vai aumentando fai que o noso óso gañe en rixidez. Na vellez cando o contido en auga do óso é escaso, o problema que xurde é que o óso vólvese moi ríxido e rómpese con facilidade (isto é o que se coñece como **osteoporose**).

Tipos de ósos

Clasifícanse segundo a súa forma en tres grandes grupos:

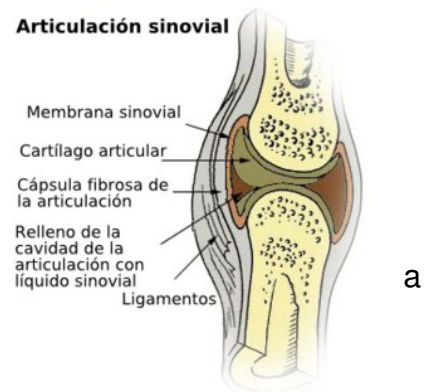
- **Ósos longos**: encóntranse principalmente nas extremidades.
- **Ósos curtos**: encóntranse na columna vertebral (vértebras), nas mans (carpo) e nos pés (tarso).
- **Ósos planos**: encóntranse no cranio, pelve, costelas, ...

AS ARTICULACIÓNS

Son os puntos de unión entre dous ou máis ósos. Permiten o movemento do aparello locomotor e axudan a amortecer as forzas reactivas que inciden sobre o corpo ó movernos.

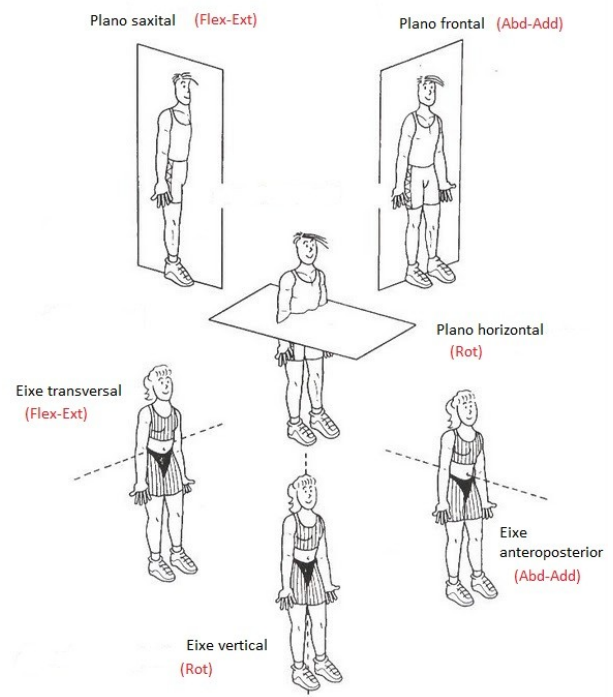
A **estrutura das articulacións** é a seguinte:

- **Superficies articulares** recubertas polo cartilaxe.
- A **cápsula articular** que a rodea e a illa do exterior.
- A **membrana e o líquido sinovial** que a nutren e que lubrican.
- Os **ligamentos** localizados por fora da cápsula que lle dan estabilidade a estrutura.
- Algunhas articulacións nas que as superficies articulares non teñen unha boa estabilidade, dispoñen de “**meniscos**” entre as dúas superficies.



As articulacións permiten realizar diferentes tipos de movemento que se relacionan cos eixos do corpo:

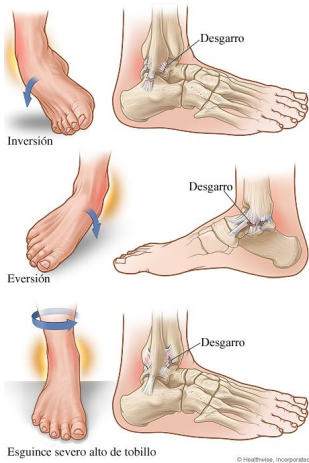
- **Eixo transversal: flexión – extensión.**
- **Eixo lonxitudinal: rotación externa – rotación interna.**
- **Eixo anteroposterior: abducción – adducción.**
- **Tódolos eixos: circunducción.**



A articulación pódese desencaixar, perdendo total ou parcialmente o contacto entre as superficies. Isto é o que se coñece como **LUXACIÓN** ou **subluxación**.

OS LIGAMENTOS

Os ligamentos teñen un papel mecánico de sostén da articulación. É un papel pasivo, pois non teñen a posibilidade de contraerse como os músculos, por illo son inextensibles, poñéndose en tensión por determinadas posicións da articulación e relaxados por outras.



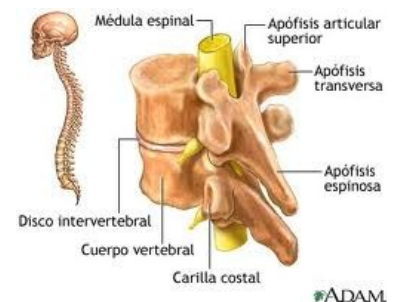
Un movemento excesivo da articulación pode producir un tirón de ligamentos que entrañe distensión ou racho dos mesmos; é o que se coñece como **ESCORDADURA** (“esguince”) aínda que algúns *curandeiros* pretenden convencernos de que a escordadura prodúcese porque sáense algúns tendóns do seu sitio,, o cal é falso, xa que os tendóns non teñen de onde saírse (salvo o peroneo lateral longo) aínda que si poden inflamarse ou romperse tamén.

A COLUMNA VERTEBRAL

Forma o eixo lonxitudinal do corpo e está formada por unha sucesión de elementos óseos que son as vértebras, separadas entre si por uns discos cartilaxinosos: **os discos intervertebrais**.

A columna vertebral cumpre as seguintes **funcións**:

1. Protexe a medula gracias ós buratos vertebrais (a superposición de todos eles forman o canal raquídeo).
2. Serve de sostén ó corpo.
3. Permite a mobilidade do corpo.



A columna vertebral está dividida en:

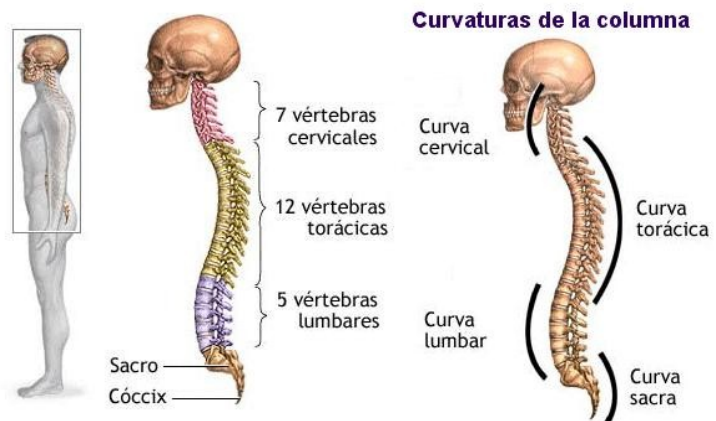
- **Columna cervical:** formada por sete vértebras. As dúas primeiras chámanse **atlas** e **axe** respectivamente.
- **Columna dorsal:** formada por doce vértebras.
- **Columna lumbar:** formada por cinco grandes vértebras.

- **Sacro**: formado pola fusión de cinco vértebras.
- **Cóccis**: formado pola fusión de dúas ou tres vértebras.

Estrutura da columna vertebral

A columna forma un eixo flexible. Dende o plano anterior, forma un eixo recto, sen embargo na súa vista lateral obsérvanse distintas curvaturas:

- 2 curvaturas con convexidade anterior ou **lordose** (cervical e lumbar);
- 2 curvaturas con convexidade posterior ou **cifose** (dorsal e sacra).



Hay cuatro curvaturas naturales en la columna vertebral: cervical, torácica, lumbar y sacra. Las curvaturas junto con los discos intervertebrales, ayudan a absorber y distribuir el esfuerzo que se presenta por las actividades diarias como caminar o por actividades más intensas tales como correr y saltar.

Estas curvaturas permiten amortecer mellor as forzas que atravesan o eixo vertebral. Unha alteración nos grados destas curvaturas pode producir problemas, por iso é moi importante a correcta equilibración das costas en todas as posturas que adoptemos, tanto as habituais (dormir, pasar o ferro, sentarnos, levar o bolso, ...) como as non tan habituais (levantar pesas, facer determinados exercicios ximnásticos,...).

A existencia dunha curvatura na columna no plano frontal chámase escoliose, e pode producirse ou agravarse por malos hábitos posturais parecidos os anteriores.

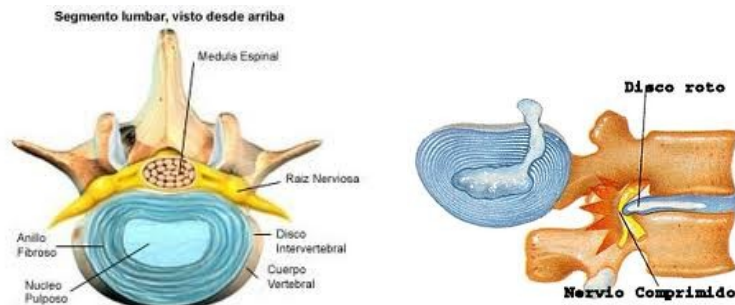Estrutura das vértebras

Cada vértebra ten dúas partes principais:

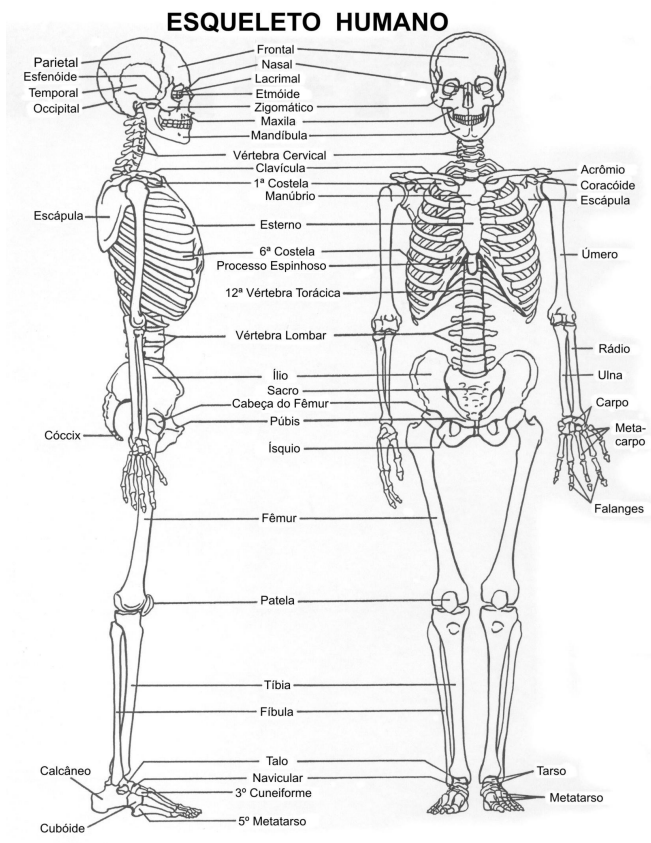
- A anterior maciza ou corpo vertebral.
- A posterior ou arco vertebral.

O arco vertebral e a parte posterior do corpo vertebral delimitan o **burato vertebral**.

Se poñemos ordenadamente as vértebras unha enriba da outra, estes buratos intervertebrais forman unha especie de bulbo óseo: o **canal raquídeo**, por onde discorre a **medula espiñal**.



Entre os corpos intervertebrais encóntrase o **disco intervertebral**. Visto dende arriba, o disco aparece formado de dúas partes: Unha parte periférica: O anulus ou anel, formado por láminas concéntricas de cartilaxe fibroso, dispostas como nunha toro de cebola; e outra parte central o nucleus ou núcleo, que é unha especie de bola de líquido cartilaxinoso.



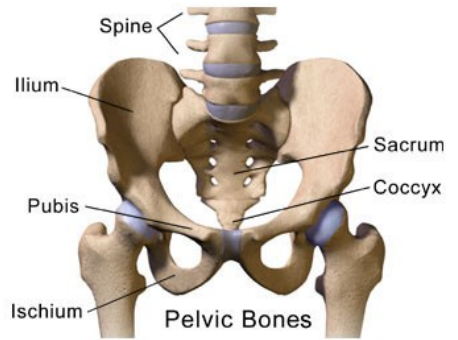
Todo o conxunto é como un amortecedor feito para soportar as grandes presións ás que son sometidas as vértebras.

O disco é fráxil e tende a envellecer prematuramente por mor das malas condicións mecánicas: tanto na posición estática como en movemento a miúdo hai pinzamentos e cizallamentos, entón o anel presenta gretas polas cales pode migrar o líquido existente no núcleo. Isto é molesto, sobre todo en flexións cara adiante, xa que o disco queda pinzado por diante e “bosteza” cara atrás. O líquido migra cara atrás e pode comprimir os elementos alí situados.

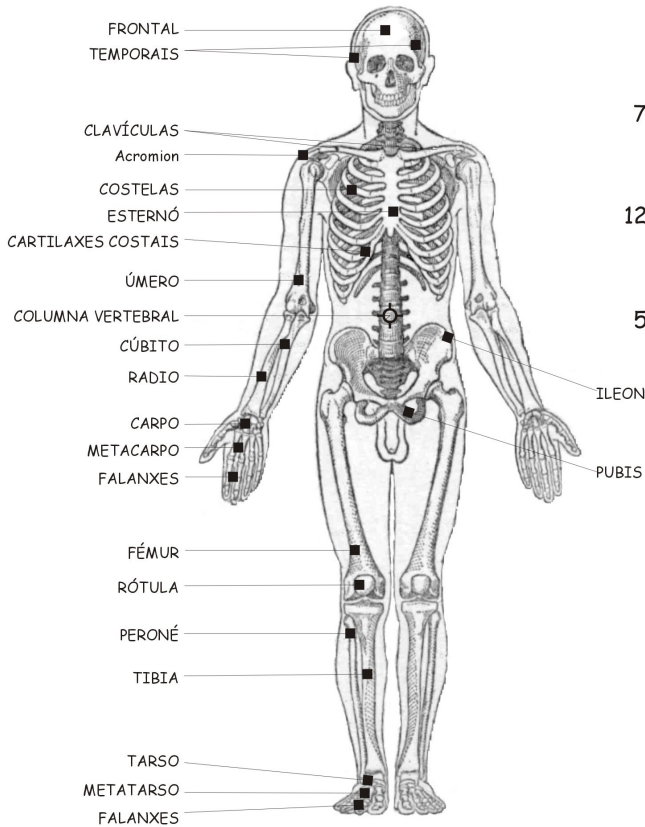
Este fenómeno pode conducir á chamada Hernia de disco, que de feito é unha hernia do núcleo.

A PELVE

A pelve esta formada pola unión de tres osos planos unidos entre si: o ílion, o isquion e o pube. A PELVE DO HOME E DA MULLER SON DIFERENTES. Isto é así por mor do papel que desempeña a pelve feminina na xestación e no parto. A pelve serve de receptáculo para que o feto vaia medrando e por iso é máis ancha tanto nos seus bordes superiores como inferiores sendo, a do home máis estreita. Ese é un dos motivos polos cales a muller ten máis cadeira que o home.



CARA ANTERIOR



CARA POSTERIOR

